

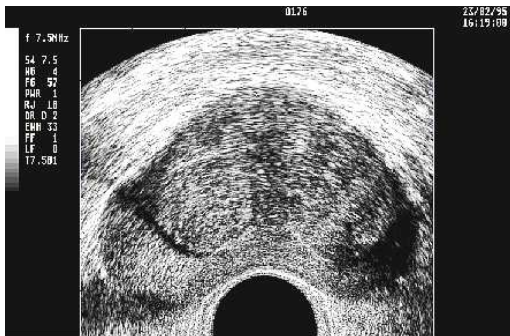Transrektaler Ultraschall

TRUS

Schmerzfreie Prostata-Sonographie durch den Enddarm



Praxis Dr. Schorn
Urologe & Androloge am Gänseliesel



TRUS Bild

Neben dem tastenden Finger des Untersuchers bietet der TRUS die Möglichkeit, sowohl die Größe als auch die Beschaffenheit der Prostata zu beurteilen. Gegenüber der suprapubischen Sonographie (über den Unterbauch) bietet der TRUS eine weitaus bessere Aussagekraft, weil die Ultraschallsonde in die unmittelbare Nähe der Prostata, die direkt neben dem Enddarm liegt, gebracht werden kann.

Dieses Verfahren wird bei der Prostatavergrößerung, bei Prostatakrebsverdacht und bei anderen Prostataveränderungen (z.B. Entzündungen) eingesetzt.

Prinzipiell wird bei der sonographischen Untersuchung des Menschen Ultraschall aus einer Sonde in das Gewebe abgegeben und wieder empfangen. Der Schall dringt in das Körpergewebe ein und wird an verschiedenen Strukturen reflektiert. Aus der Laufzeit des Schalls bis zur Rückkehr zur Sonde kann ein Computer ein Bild berechnen, welches in Graustufen auf einem Bildschirm dargestellt wird und vom Arzt einfacher als nur Zahlen interpretiert werden kann. An Luft würde der Schall sofort reflektiert, sodass der Übergang von der Sonde zum Körper mit einem Gel ohne störende Luft ermöglicht wird.

Der Unterschied zur „normalen“ Ultraschalluntersuchung besteht hauptsächlich in der Sonde, die in den Enddarm eingeführt wird. Diese Sonde ist wie ein abgerundeter Stift geformt und wird ca. 10 cm tief eingeführt. Der Durchmesser beträgt nur 1-2 cm, so dass die Untersuchung von fast allen Patienten, entgegen erster Befürchtungen, als

völlig schmerzfrei empfunden wird. Die Untersuchung dauert nur wenige Minuten. Diese Ultraschallsonde ist meist in der Lage, ein fast kreisförmiges Bild quer um sich herum zu übertragen. Es gibt die Möglichkeit, eine zweite Ebene längs der Sonde zu betrachten, sodass eine dreidimensionale Beurteilung möglich ist. Es gibt Sonden, die automatisch dreidimensionale, also räumliche Bilder der Prostata darstellen können. Man kann diese Untersuchung auch mit einer Prostatabiopsie kombinieren, indem eine Zielvorrichtung auf der Sonde befestigt wird, die ein genaues Erfassen und Punktieren suspekter Bezirke erlaubt.

Der Arzt kann sich sofort ein Bild über die Größe und die Beschaffenheit der Prostata machen.

Beim Erkennen eines Prostatakrebses bietet sich der TRUS als Zusatzbeurteilung an. Ein Diagnose des Krebses ist nur mit dem TRUS nicht möglich, da zwischen gutartigen und bösartigen Veränderungen nicht eindeutig unterschieden werden kann. Weitere wichtige Untersuchungen sind der tastende Finger und der PSA-Wert.

Das Volumen der normalen Prostata liegt im Schnitt zwischen und 19 und 29 ml. Die Prostata zeigt auf dem Sonographie-Bildschirm eine gleichmäßige mittelgraue Struktur. Die Form entspricht einem abgerundeten Dreieck mit der breiten Seite zum Enddarm hin, auf dem Bildschirm unten dargestellt. Oft finden sich, mit dem Lebensalter zunehmend, helle Bezirke mit dunklen „Schatten“, die von der Sonde wegziehen. Es handelt sich um „Prostatasteine“, die

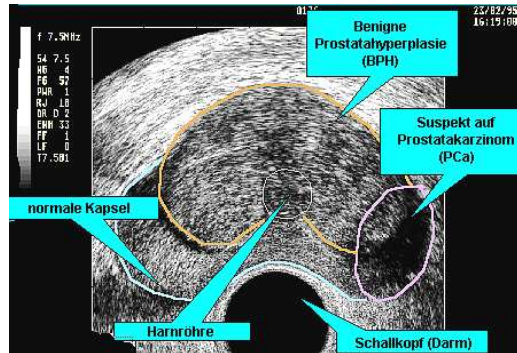
aus verhärtetem und teilweise verkalktem Prostatasekret bestehen und völlig harmlos sind.

Prostatakrebs ist in den meisten Fällen als echoarme, also dunklere und meist unregelmäßige Struktur zu erkennen. Aber nicht jeder dunkle Bezirk repräsentiert einen Krebs, es gibt viele andere Gründe für echoarme Strukturen.

Beispiele für die Ursachen echoarmer Bezirke in der Prostatasonographie:

- Prostatakrebs
- knotige, gutartige Prostatavergrößerung
- Entzündungsherde
- Harnblasenmuskulatur, in der Nähe der Harnröhre
- Teile des Samenleiters, der in der Prostata in die obere Harnröhre mündet
- Schallauslöschung hinter Prostatasteinen
- Fehler in der Bildberechnung

Es gibt aber auch Prostatakrebs, ca. 15% der Fälle, der sich echoreich, also heller als die Umgebung darstellt. Bei Verdacht sollte eine Prostatabiopsie durchgeführt werden.



Farbdopplercodierung

Alle in unserer Praxis verwendeten Rektalschallköpfe sind Farbdopplertauglich. Dies bedeutet, dass wir damit in der Lage sind vermehrt durchblutete Areale darzustellen und größere Gefäße zu identifizieren. Dies kann bei der Diagnostik einer entzündlichen Veränderung und bei der Prostatabiopsie von Vorteil sein. Bei der Prostatabiopsie kann somit das Risiko vermindert werden ein größeres Gefäß versehentlich zu punktieren.



Anschrift: Kornmarkt 9 (Passage)
37073 Göttingen
Telefon: 0551 – 47062
Telefax: 0551 – 47061
E-Mail-Adresse: praxis@schorn.de
Internet: www.schorn.de

Sprechzeiten:
Montag 9 – 11 Uhr / 15 – 17 Uhr
Dienstag 9 – 11 Uhr / 15 – 17 Uhr
Mittwoch 9 – 11 Uhr
Donnerstag 9 – 11 Uhr / 15 – 19 Uhr
Freitag 9 – 14 Uhr

Außerdem Termine nach Vereinbarung
Privatsprechstunden

Lage Unmittelbar am Göttinger
Gänseleiesel in der
Kornmarktpassage.



Unsere Facharztpraxis ist vom TÜV-SÜD **Management Service GmbH** im Oktober 2007 nach **DIN EN ISO 9001: 2000** für den **Geltungsbereich Urologie, (Männerheilmann Service Kunde), Uro-Onkologie, Kinderurologie, Sexualmedizin und Harninkontinenz** zertifiziert worden.